

# Musterbefund



Invest. ID: VT0xuHiTTk  
Station: 500ab56c-f1f5-4af2-b89c-cb3dfac204d8  
Geräte ID: 607771DBDD83



## Untersuchungsergebnis zur Erkennung von Vorhofflimmern

3-Kanal-EKG (200 Hz) Aufzeichnung vom 16.05.2021, 14:05 über 70.66 Stunden

### Herzfrequenz

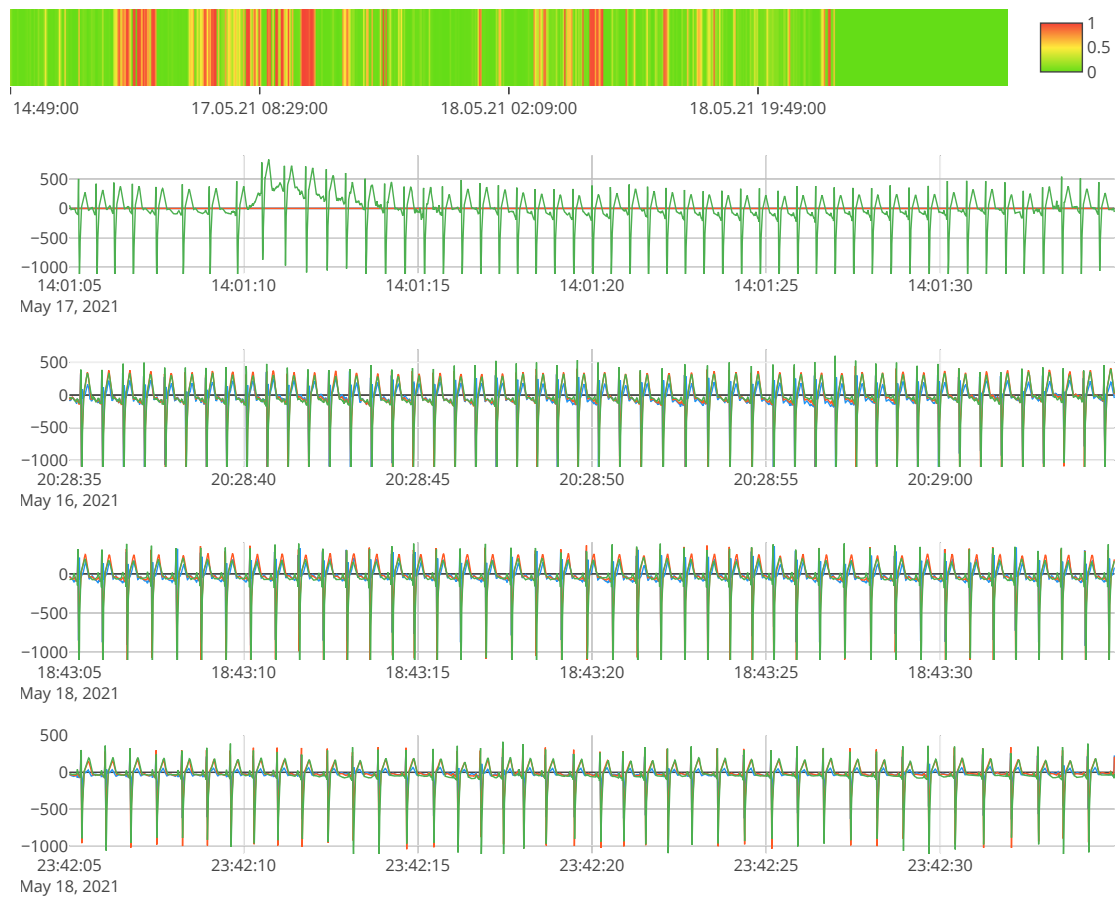
Mittel: 83/min  
Max: 160/min  
Min: 44/min

### Ausgewertete Herzschläge

QRS Komplexe: 290657

### Bradykardien

Pausen über 2,5 sek: 28  
Bradykardien < 45/min: -



**Kein Hinweis auf Vorhofflimmern**

In der Aufzeichnungszeit findet sich **kein Hinweis** auf eine durchgehendes oder episodenhaftes Vorhofflimmern in der Rhythmusanalyse.

20.05.2021 Validiert

Dr. E. Schmidt

